

# RESONANCIA MAGNÉTICA

## Dr. Farfallini Daniel Horacio

Emilio Lamarca 2115 (1407) CABA Cel.:154-417-1112 Tel.:4566-8867

[www.danielfarfallini.com.ar](http://www.danielfarfallini.com.ar)



Buenos Aires, 3 de julio de 2024

**Paciente: "JACK"**

**Propietario: Sra. Valentina Valdebenito**

**Médicos derivantes: Dra. Catalina Gré**

Se realizó Resonancia Magnética de COLUMNA CERCICAL ponderándose cada región con cortes de 3 mm de espesor con gap=0 en planos transversal, dorsal y sagital.

Se efectuó la exploración utilizándose secuencias T1, T2 y T1 con gadolinio y STIR.

En las imágenes obtenidas en planos sagital y transversal en secuencias T2, se observa una severa compresión medular, a nivel del espacio C4-C5, generada por la presencia de una extrusión discal en posición dorso centro lateral derecha que eleva el piso del canal sobre dicho lado, comprometiendo además la raíz emergente derecha. Se aprecia leve migración caudal.

Se aprecia una reducción del diámetro latero lateral del canal de aproximadamente un 50 %.

Este material extruido presenta señal hipointensa, como consecuencia de un proceso degenerativo previo de deshidratación/mineralización. El resto de los discos del sector presentan señal normal.

No se observa otras estenosis adquiridas del canal que sean significativas.

Conclusión:

Imágenes obtenidas compatibles con severa compresión medular a nivel del espacio C4-C5, generada por la presencia de una extrusión discal de material nuclear compacto en posición dorso lateral derecha, según descripción previa.

A handwritten signature in black ink, consisting of several loops and a final flourish, enclosed within a hand-drawn oval border.

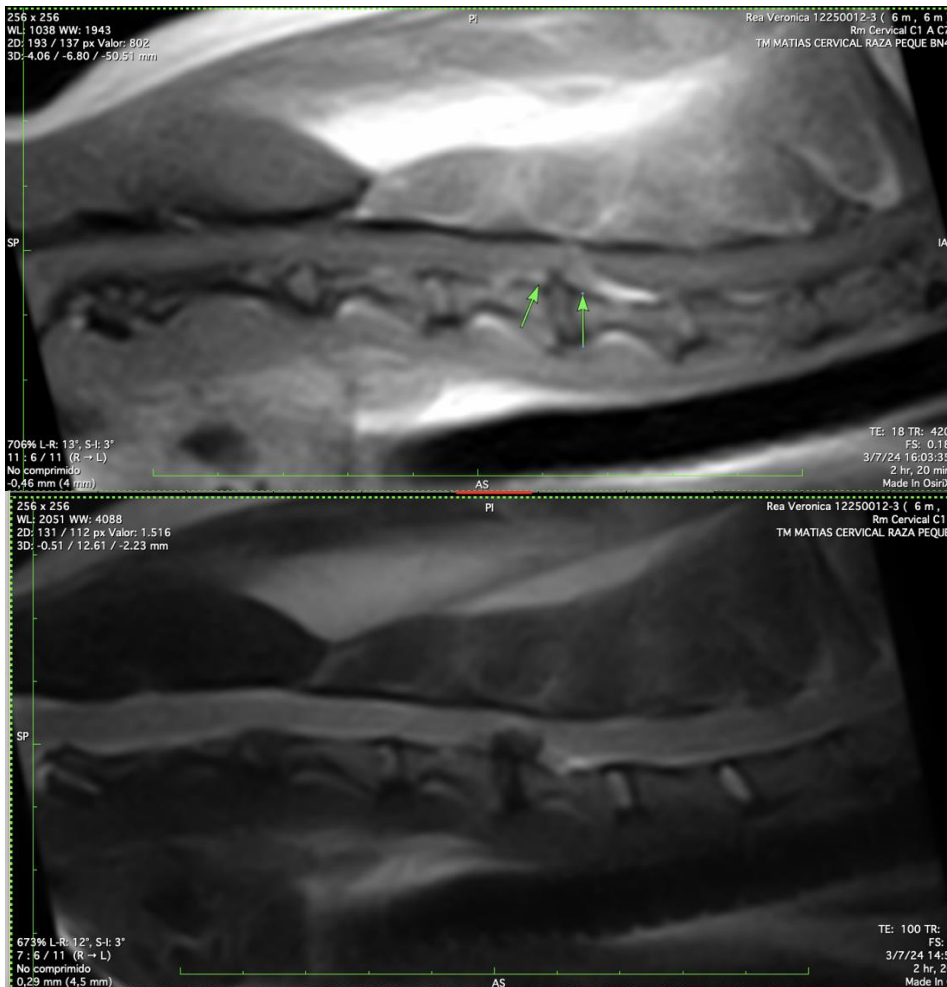
Dr. Farfallini Daniel Horacio  
m.p. 6849 m.n. 7954

# RESONANCIA MAGNÉTICA

## Dr. Farfallini Daniel Horacio

Emilio Lamarca 2115 (1407) CABA Cel.:154-417-1112 Tel.:4566-8867

[www.danielfarfallini.com.ar](http://www.danielfarfallini.com.ar)



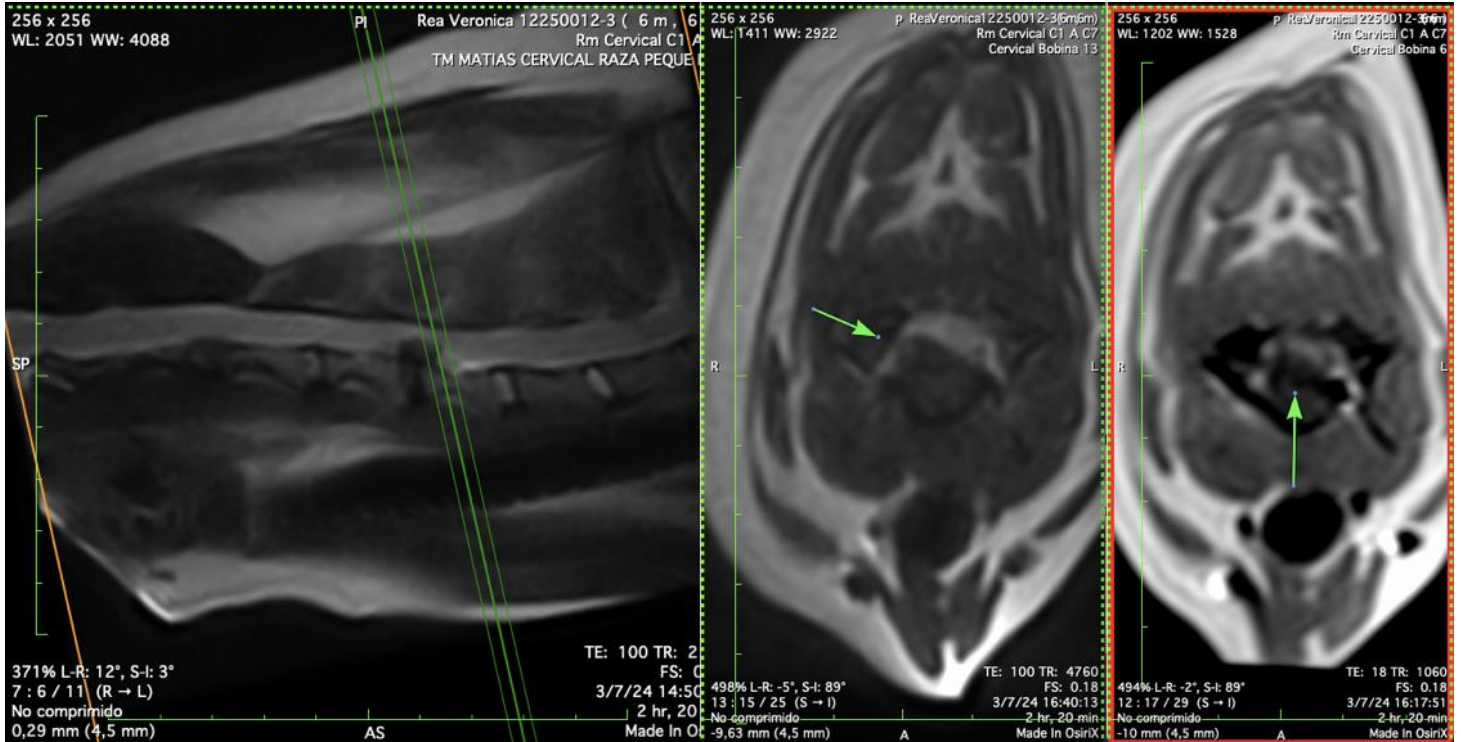
Dr. Farfallini Daniel Horacio  
m.p. 6849 m.n. 7954

# RESONANCIA MAGNÉTICA

## Dr. Farfallini Daniel Horacio

Emilio Lamarca 2115 (1407) CABA Cel.:154-417-1112 Tel.:4566-8867

[www.danielfarfallini.com.ar](http://www.danielfarfallini.com.ar)



Dr. Farfallini Daniel Horacio  
m.p. 6849 m.n. 7954